ERVERVEDE ØYESYKDOMMER



Fra venstre: Tobias Revold, Siv Grosås og Ernst-Otto Ropstad

Tobias Revold, Siv Grosås og Ernst-Otto Ropstad er alle europeiske spesialister i øyesykdommer (EBVS® European Veterinary Specialist®, diplomate ECVO) og autoriserte øyelysere. De er også de eneste tre ECVO-diplomater i Norge i dag. Sammen arbeider de nå ved øyeavdelingen hos Evidensia Oslo Dyresykehus (EODS). Øyeavdelingen hos EODS er den første og eneste veterinære øyeavdeling i Norge.

Denne artikkelen er den tredje og siste i serien og handler om ervervede øyesykdommer. Dette er sykdommer som ikke er medfødt, men som likevel er arvelige. Artikkelserien tar utgangspunkt i en artikkelserie av Ellen Bjerkås publisert i Hundesport for 15 år siden.

Ervervede øyesykdommer er sykdommer som ikke er tilstede ved fødsel. En del av disse sykdommene regnes likevel som arvelige.

Tekst: Siv Grosås (autorisert øyelyser og ECVO diplomat), Tobias Revold (autorisert øyelyser og ECVO diplomat), og Ernst-Otto Ropstad (autorisert øyelyser og ECVO diplomat)

Ervervede øyesykdommer anmerkes kun på øyeattesten når de er vurdert som arvelige, og finnes i den høyre kolonnen på attesten (pkt 11-18). Det er klare kriterier for når en øyesykdom regnes som arvelig (https://www.ecvo.eu/hereditary-eye-diseases/ecvo-manual.html Chapter 8, første side).

Dette betyr at en hund kan ha vært frisk (og eventuelt øyelyst uten anmerkninger) i mange år før sykdommen plutselig viser seg. Dersom hunden har vært brukt i avl kan den dermed også ha brakt anlegget videre før den selv ble syk. Derfor kan de ervervede sykdommene være spesielt utfordrende å håndtere avlsmessig.

Det er verdt å merke seg at gentesting foreløpig kun er tilgjengelig for et mindretall av disse sykdommene, selv om antallet tilgjengelige gentester øker raskt. Det er likevel ikke slik at alle hunder som bærer et sykdomsgen bør utelukkes fra avl. Ved autosomal recessiv nedarving vil paring av en sykdomsbærer med en hund som ikke bærer samme sykdomsgen aldri kunne resultere i avkom med den aktuelle sykdommen. På denne måten kan flere hunder beholdes i avl, og innsnevringen av genetisk mangfold begrenses.

Entropion / ektropion / makroblefaron

Disse er betegnelser på unormale øyelokk. Grensene mellom hva som er ønskelig, hva som er akseptabelt og hva som er sykelig (patologisk) for en hund av en gitt rase kan i noen tilfeller være gjenstand for diskusjon. Dette skyldes ikke minst at mange ulike faktorer kan ha betydning for i hvilken grad tilstanden er plagsom for hunden (for eksempel alder, hodeform, overflødig hud, allergier, skader osv). I særlig grad gjelder dette hunderaser med ekstra lange øyelokk som St.bernhardshund og blodhund, hunder med ekstra korte øyelokk som shar pei og chow chow, og brachycehpale (kortnesede) hunder som shih tzu og mops der nedre øyelokk ofte ruller innover i øyekroken mot nesen.

Ved entropion ruller øyelokket innover slik at pelsen gnir mot hornhinnen (Figur 1). Dette gjør vondt, og hunden vil ofte holde øyet mer eller mindre lukket. I tillegg vil entropion ofte føre til utvikling av hornhinnesår som ikke vil gro. Som oftest er nedre øyelokk mest problematisk, men også øvre øyelokk kan rulle innover. Noen hunder kan utvikle entropion i forbindelse med andre smertefulle øyelidelser som gjør at hunden kniper øyelokkene sammen. Dette skjer særlig dersom hunden er predisponert for entropion. Uavhengig av årsak vil entropion ofte føre til en ond sirkel som ikke kan brytes på annen måte enn ved å operere øyelokkene.

Makroblefaron vil si at øyelokkene er for lange, dermed gjerne også for slakke, og kan rulle både innover (entropion) og utover (ektropion). Både entropion og ektropion kan forekomme samtidig, for eksempel ved såkalt «diamond eye» (Figur 2).

Ektropion er langt mindre plagsomt enn entropion, men medfører gjerne at slimhinnene rundt øyet utsettes for vær og vind og blir kronisk irritert. Denne tilstanden kan også korrigeres kirurgisk, men ofte ser vi at misforholdet mellom øye og øyelokk er for stort til at man får et vellykket resultat. Overkorreksjon av et problem vil da ofte kunne utløse et annet problem. Vellykket kirurgi kan imidlertid skjule defekten i en del tilfeller.

Det anbefales ikke å bruke hunder som trenger kirurgisk korreksjon av øyelokkene i avl.

Distichiasis/ektopisk cilium

Distichiasis innebærer at hår vokser ut gjennom åpningene for talgkjertlene langs øyelokkskantene (Figur 3). Her skal det normalt ikke vokse hår. Antallet slike hår kan variere sterkt, og noen ganger kan hår falle ut for senere å vokse ut igjen.

Mange hunder har distichiasis uten å plages av det. Tynne, myke hår gir sjelden plager, mens tykkere / stivere hår oftere er irriterende – særlig hvis de vokser slik at de er i direkte kontakt med hornhinnen hvor de også kan forårsake kroniske eller tilbakevendende sår.

I likhet med distichiasis er ektopiske cilier hår som vokser på feil sted. Men ektopiske cilier vokser ikke ut gjennom kjertelåpningene på øyelokkskanten, de vokser i stedet rett ut gjennom slimhinnen på innsiden av øyelokket (Figur 4) og forårsaker nesten alltid hornhinnesår og kraftig ubehag.

Det finnes ulike metoder for permanent fjerning av slike hår, men det vil alltid være en viss fare for gjenvekst og behov for å gjenta behandlingen.

Hunder med uttalt distichiasis eller ektopiske cilier anbefales ikke brukt i avl, men hunder med enkelte distichiasishår som ikke gir kliniske plager kan brukes i avl hvis de pares mot en hund som ikke har distichiasis. ▶



Figur 1: Entropion. Nedre øyelokk ruller inn, og pelsen gnager mot hornhinnen.



Figur 2: Makroblefaron og såkalt "diamond eye"; entropion mot endene og ektropion på midten. Stort hornhinnesår sekundært til entropion – såret er farget grønt med indikatorfargen fluorescein.

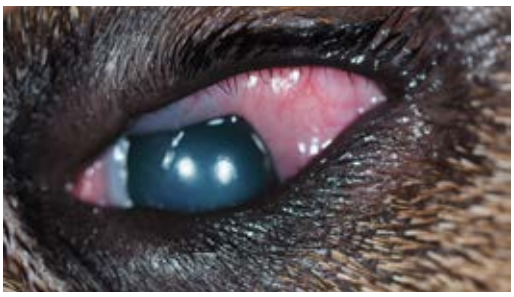

Figur 3: Distichiasis. Feilstilte hår som vokser ut av åpningene til spesielle talgkjertler langs øyelokkskanten.

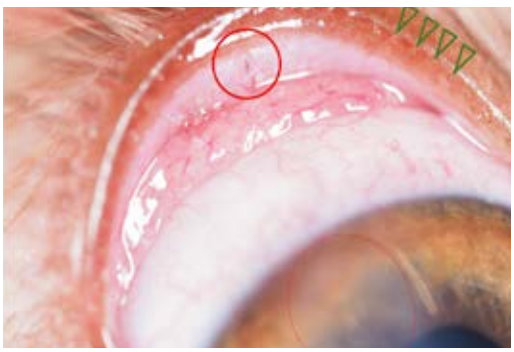

Figur 4: Ektopisk cilium. Feilstilt hår som vokser direkte ut gjennom slimhinnen på øvre øyelokk (rød ring) med sekundært hornhinnesår (rød stiplet ring). Synlige talgkjertel-åpninger langs øyelokkskanten (grønne pilspisser).



Figur 5: Corneadystrofi. Lipidavleiringer i hornhinnen på begge øyne.



Figur 6: Katarakt. Total katarakt i høyre øye, og katarakt bakre pol og cortex på venstre øye.



Figur 7: Katarakt, «other»: tydelige bakre Y-sømmer (suture line). Slike forandringer vil gjerne bli mindre tydelige med alder. Foto: Elin Kristiansen.

Corneadystrofi

Den vanligste formen for corneadystrofi skyldes en lokal "stoffskifteforstyrrelse" som fører til nedslag av hvite krystaller av fett eller kolesterol, vanligvis omtrent midt på hornhinnen (Figur 5). Noen raser er mer disponert enn andre, men tilstanden ses hos hunder av alle raser. I noen tilfeller kan det være vanskelig å skille arvelige dystrofier fra dystrofier som skyldes andre forhold. Spesielle former for dystrofier finnes hos siberian husky, bostonterrier og labrador retriever. Avlsrådene varierer med type og alvorlighetsgrad av dystrofiene.

Ikke-medfødt katarakt

Katarakt («grå stær») er definert som enhver uklarhet i linsen, og blant de vanligste årsakene til synstap hos både hunder og mennesker. Antatt arvelig katarakt er beskrevet hos mer enn 180 hunderaser. Selv om kataraktforandringer i enkelte tilfeller kan være medfødt (se forrige artikkel), er ervervet katarakt langt vanligere. Og til tross for at det er beskrevet mange mulige årsaker til katarakt, regner man katarakt som nedarvet medmindre en annen årsak (som diabetes mellitus, perforerende traume eller annen øyesykdom) kan påvises sikkert. Unntaket er såkalt senile kataraktforandringer som først oppstår i høy alder (etter fylte 11 år hos små - / 9 år hos mellomstore - / 7 år hos store raser). Disse regnes ikke automatisk som arvelige dersom hunden har vært øyelyst uten kataraktforandringer frem til nevnte aldersgrenser.

Arvelig katarakt klassifiseres etter utbredelse og lokalisering som cortikal (i linsebarken), nukleær (i linsekjernen) eller bakre pol (post.pol - på linsens bakerste punkt). Dette spesifiseres ved hjelp av figur og avkryssing på attesten, men alle disse skal ha kryss for «affisert» på pkt 15. Felles for disse formene for katarakt er at de kan utvikle seg til såkalt «total katarakt» der uklarhetene angår hele linsen og det ikke lengre er mulig å se inn på netthinnen (Figur 6). Disse hundene anbefales ikke brukt i avl.

Men utover dette finnes det også mindre alvorlige uklarheter i linsen som sjelden eller aldri utvikler seg i vesentlig grad (Figur 7). Disse skal etter siste oppdatering av regelverket i 2024 kun krysses av i egne bokser (Other lens opacity: punctata/ suture line tip/ suture line / nuclear ring / nuclear fibreglass) i feltet «beskrivelse» på øyeattesten og evt tegnes inn på figuren. Hunder med slike forandringer skal ikke lengre krysses som «affisert» på pkt 15 på øyeattesten, og kan brukes i avl («optional»). Det anbefales i så fall at de pares med en hund uten de samme forandringene.

Primær linseluksasjon

Ved linseluksasjon løsner øyets linse slik at den kan forskyve seg inne i øyet. Ved total luksasjon kan linsen enten forskyves fremover og bli liggende foran regnbuehinnen (Figur 8), eller den kan forskyves bakover. Fremre linseluksasjon gir hos hund oftest akutte smerter og krever rask behandling.

Linseluksasjon hos hund kan klassifiseres som primær eller sekundær. Primær luksasjon, der ingen bakenforliggende øyesykdom kan identifiseres, er forårsaket av at de tynne fibrene som holder linsen på plass i øyet har en medfødt defekt som gjør at de gradvis svekkes og til slutt brister. Primær linseluksasjon regnes som arvelig og er beskrevet hos mer enn 50 hunderaser. Det finnes gentest tilgjengelig for en del av disse rasene, men mutasjonen det testes for forekommer ikke hos alle rasene som kan ha primær linseluksasjon. Det har dessuten vist seg at enkeltindivider kan utvikle primær linseluksasjon selv om de ifølge gentesten kun er bærere av sykdomsgenet.

Ved primær linseluksasjon vil linsen i begge øyne løsne når hunden er mellom 3 og 8 år gammel. Problemet er alltid dobbeltsidig, men opptrer sjeldent samtidig på begge øyne. I tiden før linsen løsner helt vil det ofte kunne ses tegn på at noe er galt; øyet kan være litt rødt, og avstanden mellom hornhinne og regnbuehinne blir lengre enn normalt.



Figur 8: Primær linseluksasjon. Hele linsen ligger i fremre øyekammer.
Foto: Sara Littorin.

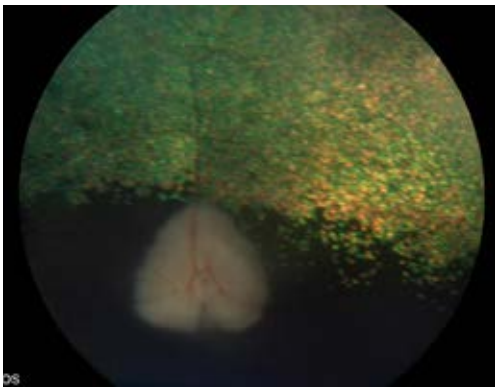

Figur 9 a: PRA. Tynne blodkar, blek synsnerve og økt refleksjon.

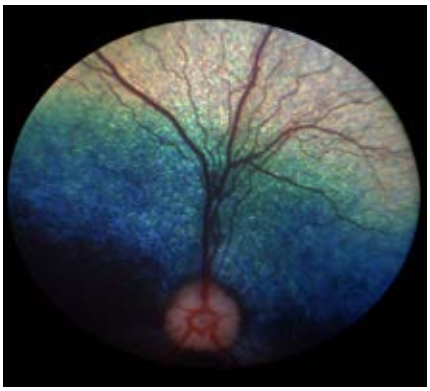

Figur 9 b: Normal netthinne til sammenlikning.

Ved primær linseluksasjon anbefales ikke avl på hunden selv, foreldre eller avkom. Andre regler gjelder for raser der gentest er tilgjengelig.

Retinal degenerasjon (PRA)

Progressiv retinal atrofi (PRA) er betegnelsen på en gruppe sykdommer som angriper synscellene i øynenes netthinner (Figur 9a), og kan sammenliknes med retinitis pigmentosa hos mennesker.

I netthinnen er det to typer synsceller; stavene som er virksomme under dårlige lysbetingelser, og tappene som er virksomme i dagslys og som dessuten står for fargesynet. Forandringene ved PRA kan oppstå ved at synsceller (stavene, tappene eller begge samtidig) er feilutviklet og aldri fungerer normalt. Men i de fleste tilfeller det slik at synscellene i netthinnen i utgangspunktet er normalt utviklet og hunden har normalt syn, men på et eller annet tidspunkt starter en gradvis tiltakende ødeleggelse av synscellene.

Det finnes sykdommer som først affiserer tappene og som dermed i første omgang påvirker synet i dagslys – derav navnet dagblindhet. Arvelig dagblindhet hos strihåret dachs har vært nærmere kartlagt i forbindelse med doktorgradsarbeidet til en av artikkelforfatterne (Ropstad).

Som oftest vil stavene være de synscellene som først ødelegges. Derfor blir hunder med de fleste former for PRA først nattblinde, mens synet i dagslys vil være normalt i tidlige stadier av sykdommen. Eieren vil ofte merke at hunden blir mørkredd og at den kan ha problemer med å se når den går fra dagslys og inn i et dårlig opplyst rom. Siden stavene er i størst antall i utkanten av netthinnen, smalner synsfeltet inn og hunden får såkalt "tunnelsyn". Det vil si at den ikke ser ting på sidene, men kan se rett framfor seg. Gradvis vil også tappene i netthinnen ødelegges. Da forsvinner også dagsynet og hunden blir blind.

Ved PRA vil alltid begge øynene angripes samtidig og i samme grad. Sykdommen utvikles gradvis og er ikke smertefull. Det kan gå fra rundt ett til mange år fra man merker de førstesymptomene på nedsatt mørkesyn til hunden blir helt blind.

Som følge av PRA utvikles ofte sekundær grå stær (katarakt) i linsene. PRA nedarves hos de aller fleste affiserte hunderaser ved et recessivt, ikke kjønnsbundet gen. Genet for sykdom må da komme både fra moren og fra faren. Hos enkelte raser forekommer imidlertid andre nedarvingsmønstre (som kjønnsbundet hos samojed og siberian husky, autosomalt dominant hos dvergschnauzer (type A) og mastiff-typene.

Når en hund får diagnosen PRA anbefales at hunden selv, dens foreldre samt eventuelle avkom ikke brukes i avl. Hos raser hvor gentest er tilgjengelig blir de avlsmessige konsekvensene langt mindre omfattende.

Annet

Under punkt 18 på øyeattesten finnes en nedtrekksmeny med erververde øyesykdommer som per i dag ikke har noen egen rubrikk på attesten. I denne kategorien havner blant annet sykdommer som pannus (kronisk superficiell keratitt) hos schæferhund, lav tåreproduksjon i spesifikke raser (https://www.ecvo.eu/hereditary-eye-diseases/ecvo-manual.html chapter 6 «guidelines» side 13) og Canine Multifocal Retinopathy (pyreneerhund, coton de tulear, mastiff-raser, lapsk vallhund /lapponian herder og finsk lapphund).

I denne gruppen havner også progressive, multifokale netthinnesykdommer som ikke har egen rubrikk på attesten, såkalte retinopatier. Regelverket for hvordan retinopatier skal krysses av på øyeattesten ble revidert i 2023, og kan oppleves som litt komplisert: Retinopatiene ble da delt inn i 4 grupper, nemlig:

1. Retinopathy, primary retinal disease (per idag: slowly progressive sheltie retinopathy, swedish vallhund retinopathy, basenji retinopathy og Stargardt disease hos labrador retriever) ▶

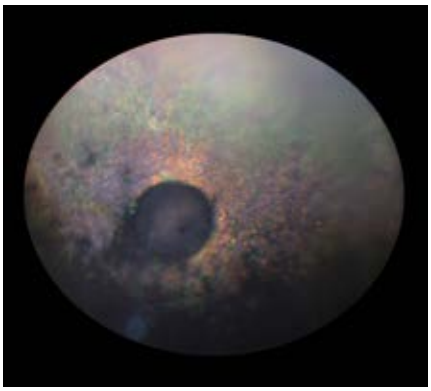

Figur 10 a Working dog retinopati, blindt venstre øye.

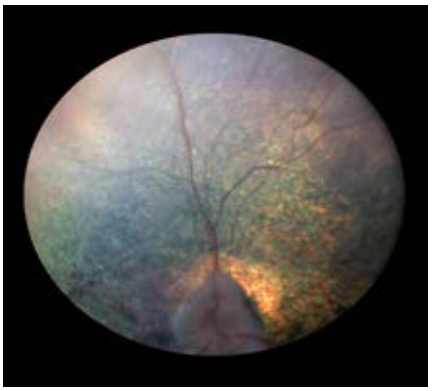

Figur 10 b høyre øye samme hund som Figur 10 a.

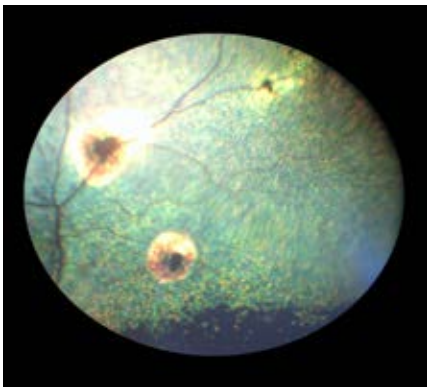

Figur 10 c tidlige forandringer ved working dog retinopati.

2. Chorioretinopathy, primary retinal disease (per idag kun pigmented chorioretinopathy hos chinese crested)
3. Chorioretinopathy, secondary retinal disease with genetic predisposition (såkalt "working dog retinopati" hos border collie, flat coated retriever og borzoi; figur 10)
4. Retinopati eller chorio-retinopati som ikke er beskrevet som spesifikk for den aktuelle rasen, dvs som ikke er blant de som er beskrevet under 1)-3)

Gruppe 1)-3) skal velges fra nedtrekksmenyen og krysses som affisert på pkt 18 og anbefales ikke brukt I avl, mens gruppe 4) kun skal beskrives i feltet «beskrivelse» med en valgbar ferdigformulert tekst: "(Chorio-)retinopathy, inheritance under investigation". Avlsanbefalingen for sistnevnte er såkalt "optional", som betyr at det er opp til oppdretter om de vil bruke hunden i avl, men at dersom de velger å gjøre det bør hunden pares med en hund som ikke har samme tilstand.

Det betyr I praksis at dersom for eksempel en siberian husky hadde forandringer ved øyelysing som passet med «working dog retinopathy» så skulle den frem til endringene i 2023 krysses som affisert på pkt 18, mens den idag ikke lengre skal krysses som affisert på pkt 18 men derimot ha beskrivelsen "(Chorio-)retinopathy, inheritance under investigation".

Slike regelendringer vedtas fra tid til annen i Hereditary Eye Disease commitee i ECVO, og kan være nødvendige for at regelverket skal holdes oppdatert i forhold til ny kunnskap. Men regelendringer kan også bidra til forvirring blant hundeeiere og oppdrettere. I slike tilfeller er det ekstra viktig at øyelyser, oppdretter og raseklubb kommuniserer åpent, slik at unødvendige misforståelser unngås.

Anbefalinger for avl

ECVO-attestene som brukes i Norge er kjent i de fleste europeiske land. Flere og flere land går dessuten over til online-registrering av funn i en felles-europeisk plattform (ECVO HED platform) som driftes av et norsk firma, mens de tidligere brukte papirattestene fases ut. Per i dag benyttes ECVO HED platform i Sveits, Østerrike, Italia, Danmark, Norge og Sverige, samt av enkelte øyelysere / diplomater fra Hellas, Frankrike og Polen.

De ferdige attestene vil fortsatt bli lagret på NKK dogweb, men dukker nå opp der rundt et døgn etter undersøkelsen og er egentlig en kopi av det som lagres i ECVO HED plattformen. Som tidligere står det meste av informasjonen på norsk og engelsk, mens rasenavn nå skal følge FCI- standard og derfor kan avvike noe fra det vi er vant til. Sykdomsbetegnelsene står nå kun på engelsk.

Generell info om øyelysingssystemet i Europa finnes på www.ecvo.eu under arkfanen "Hereditary Eye Disease". Her finner man også ECVO manualen, som blant annet inneholder en liste over relevante definisjoner (kapittel 5), regelverk for hvordan de ulike sykdommene skal krysses av på skjemaet (kapittel 6), generelle avlsanbefalinger for de enkelte diagnosene (kapittel 8), og en liste over kjente øyesykdommer hos 204 hunderaser (kapittel 9). NSVO (Norsk Selskap for Veterinær Oftalmologi) har tidligere gitt ut avlsanbefalinger på norsk, men disse er ikke lengre oppdatert.

Man bør imidlertid merke seg at avlsanbefalinger basert på øyelsingsresultater kun er anbefalinger. Hverken ECVO eller de norske øyelyserne har hjemmel for å nekte avl på en hund selv om den har en alvorlig arvelig øyesykdom. Raseklubber kan også velge å avvike fra de generelle anbefalingene utfra en helhetlig vurdering om hva som er best for rasen. Slike vurderinger krever at raseklubbene er «på ballen» og holder seg faglig oppdatert slik at vurderingene bygger på et best mulig grunnlag.

Se også NSVO.no for norske beskrivelser av de ulike sykdommene.