# MEDFØDTE ØYESYKDOMMER



Fra venstre: Tobias Revold, Siv Grosås og Ernst-Otto Ropstad

Tobias Revold, Siv Grosås og Ernst-Otto Ropstad er alle europeiske spesialister i øyesykdommer (EBVS® European Veterinary SpecialistTM, diplomate ECVO) og autoriserte øyelysere. De er også de eneste tre ECVO-diplomater i Norge i dag. Sammen arbeider de nå ved øyeavdelingen hos Evidensia Oslo Dyresykehus (EODS). Øyeavdelingen hos EODS er den første og eneste veterinære øyeavdeling i Norge.

Denne artikkelen er den andre i serien og her handler det om medfødte øyesykdommer. I kommende utgaver av Hundesport fortsetter deres artikkelserie om øyelysing. Artikkelserien tar utgangspunkt i en artikkelserie av Ellen Bjerkås publisert i Hundesport for 15 år siden.

De arvelige øyesykdommene er delt i to grupper; de som er til stede rett etter fødsel (medfødte) og de som kommer til syne/oppdages senere i hundens liv. Felles for de medfødte sykdommene er at de kan diagnostiseres tidlig.

**Tekst:** Siv Grosås (autorisert øyelyser og ECVO diplomat), Tobias Revold (autorisert øyelyser og ECVO diplomat), og Ernst-Otto Ropstad (autorisert øyelyser og ECVO diplomat)

I utgangspunktet medfører ikke sykdommene smerter, men følgetilstandene kan være smertefulle.

På hundens øyeattest er det to kolonner. Den venstre kolonnen (punkt 1-8) angår de medfødte øyesykdommene, mens den høyre (punkt 11-18) angår de arvelige øyelidelsene som viser seg senere i livet. For enkelte av de medfødte øyesykdommene er det en forutsetning at valpen har blitt undersøkt før 12 ukers alder, for at det skal kunne krysses av i den venstre kolonnen på attesten. Dette gjelder for eksempel for medfødt grå stær (kongenital katarakt).

## Persisterende pupillmembran (PPM)

Persisterende pupillmembran (PPM) er rester fra fosterstadiet av et nettverk av blodkar i øyets fremre del (fremre øyekammer). Dette nettverket er nødvendig for at øyets linse skal utvikles normalt i fosterlivet. Nettverket skal normalt være forsvunnet kort tid etter at hunden har åpnet øynene, men i noen tilfeller ser vi restene av blodkar som tynne strenger inne i øyet foran regnbuehinnen (iris). Disse kan krysse pupillåpningen fra den ene siden av regnbuehinnen til den andre, de kan gå fra regnbuehinnen til baksiden av hornhinnen eller fra regnbuehinnen til linsen (Figur 1). Små forandringer påvirker ikke hunden i det hele tatt, mens større forandringer kan påvirke synet.

Hunder som har PPM ved øyelysing vil få kryss i rubrikk 1 på øyelyserattesten. Hunder med små forandringer vil får kryss på affisert «iris». Disse kan brukes i avl, men bør pares med hund som er fri for tilstanden. Dersom det er krysset av i noen av de andre rubrikkene, bør ikke hunden brukes i avl. Alle raser undersøkes for PPM når de øyelyses. PPM er mer vanlig og har større betydning hos enkelte raser enn andre. Dette gjelder først og fremst basenji, men også petit basset griffon vendeen, chow chow, engelsk cocker spaniel, airedale terrier, welsh corgi og ulike typer mastiffer.

### Persisterende hyperplastisk tunica vasculosa lentis / persisterende hyperplastisk primær vitreus (PHTVL/PHPV)

Denne tilstanden skyldes også at blodkar som er til stede og omslutter linsen mens øyet utvikles, ikke tilbakedannes normalt etter at hunden er født. Forandringene, som i hovedsak sitter på baksiden av linsen, graderes etter alvorlighetsgrad fra 1-6. Små forandringer påvirker ikke synet, mens store forandringer kan føre til at hunden får redusert syn eller blir blind (Figur 2). Siden lidelsen er medfødt, kan den diagnostiseres tidlig. Valpene kan undersøkes allerede fra syv til åtte ukers alder.

PHTVL/PHPV ble først beskrevet hos dobermann, senere også hos staffordshire bull terrier og pinscher. Vi mistenker at denne misdannelsen også er arvelig betinget hos riesenschnauzer og king charles spaniel, og den ses sporadisk hos hunder av andre raser. Hos dobermann regner man med dominant nedarving med ufullstendig penetrans. Heterozygote hunder (hunder som har ett defektgen og ett normalgen for sykdommen) har små forandringer, mens de homozygote (hunder som har to defektgener for sykdommen) har mer uttalte forandringer. Hos øvrige raser er nedarvingsmønster ikke fastslått, men tilsvarende nedarving som hos dobermann er ikke usannsynlig.

Hunder med grad 1 kan brukes i avl, men det er anbefalt at disse pares mot en hund som er fri for lidelsen. Hunder med kryss for grad 2-6 i rubrikk 2 på attesten bør ikke brukes i avl, uansett rase.

### Katarakt (medfødt)

En annen betegnelse for katarakt er «grå stær» som kommer av det tyske ordet «starr» (= stiv). Katarakt defineres som enhver uklarhet i linsen, uansett årsak. Katarakter kan være medfødte eller de kan utvikles senere i hundens liv. Medfødte katarakter finner vi primært i de eldste delene av linsen, det vil si i kjernen i midten (Figur 3), men iblant kan hele linsen etter hvert bli forandret. Medfødt katarakt er ikke uvanlig hvis det foreligger andre misdannelser i øyet, først og fremst hvis øyet er mindre enn normalt (mikroftalmi). Ervervet katarakt vil bli mer utførlig omtalt senere. Hunder med kryss for affisert i rubrikk 3 på attesten, anbefales ikke brukt i avl.

### Retinal dysplasi (RD)

Retinal dysplasi er en medfødt misdannelse hvor netthinnen ikke utvikles normalt og folder seg i større eller mindre områder. Forandringene kan variere fra bare noen små folder som ikke har noen betydning for hundens syn, til store misdannelser hvor hele netthinnen er feilutviklet og ikke er festet i underlaget på vanlig måte (medfødt total netthinneløsning) slik at øyet er blindt. Avhengig av utbredelse av forandringene i netthinnen deles retinal dysplasi inn i (multi) fokal (flekkvis) RD, geografisk RD hvor større områder i netthinnen er misdannet (figur 4), og total RD hvor netthinnen ikke er festet på normal plass men henger løst bak i et blindt øye. RD vil ikke øke i utbredelse etter hvert som hunden blir eldre, men det kan skje netthinneløsning og/eller blødninger i de misdannede partiene. Et problem man møter ved øyelysing er at små



Figur 1: Persisterende pupillmembran, her som ett nettverk av tynne strenger av irisliknende vev på forsiden av linsen



Figur 2: Uttalt PHTVL/PHPV (persisterende hyperplastisk tunica vasculosa lentis / persisterende hyperplastisk primær vitreus) grad 6 av 6.



Figur 3: Medfødt katarakt og for liten linse (mikrofaki). Katarakten affiserer først og fremst linsens kjerne – såkalt nukleær katarakt.



Figur 4: Retinal dysplasi, både multifokal (blå pil) og geografisk (rød pil)

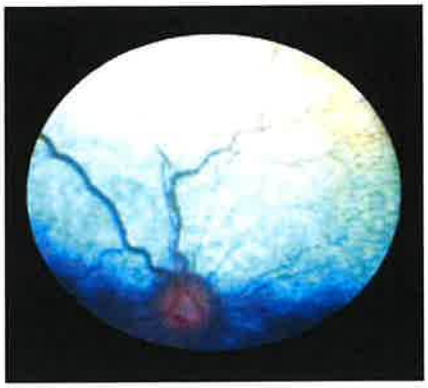

Figur 5 a: Hypoplasi av nervus opticus (underutviklet synsnerve). Synsnerven er liten og mørk

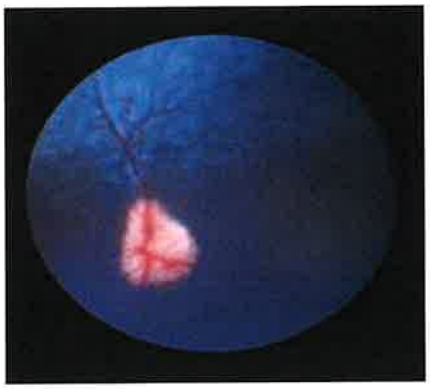

Figur 5 b: normal synsnerve til sammenlikning (ikke samme hund)

forandringer kan bli mindre synlige med tiden. Imidlertid vil dette ikke si at netthinnen blir normal, men netthinnen kan bli tynnere i de unormale områdene slik at vi ikke lenger kan se forandringene. RD-forandringer sees som oftest, men ikke alltid, i begge øyne, men utbredelsen av forandringer kan variere mellom øynene.

RD forekommer hos mange raser, med varierende alvorlighetsgrad. Graden av utbredelse avgjør hvorvidt hunden har synsproblemer. Dette avgjør også hvilke anbefalinger som gis for avl. Hos noen raser ser ikke forandringene ut til å føre til problemer, mens hos andre raser gir forandringene nedsatt syn eller blindhet.

En spesiell form for RD hos labrador retriever og samojed ses hos hunder som samtidig har dvergvekst og korte ben. Denne formen har vi ikke diagnostisert i Norge. Men rapporter om at kombinasjon av to labradorer med RD vil kunne gi avkom med slike defekter gjør at en slik avlskombinasjon ikke anbefales. Hos Engelsk springer spaniel (ESS) er det beskrevet at RD kan utvikle seg med tiden og føre til blindhet. Det er derfor ikke anbefalt å avle på ESS med retinal dysplasi.

Hos andre raser kan man bruke hunder med kryss for (multi)fokale og geografiske former av RD (rubrikk 4 på attesten) i avl, men det er anbefalt å ikke doble tilstanden.

### Hypoplasi av Nervus opticus/mikropapill

Synsinntrykkene fanges opp av netthinnen og går via tynne nervetråder på netthinneoverflaten til synspapillen hvor de samles og danner synsnerven. Nervus opticus er det latinske navnet på synsnerven som går fra øyet til hjernen. Synsnerven kan være misdannet, mindre enn normalt og med for lavt antall nervetråder (figur 5). Noen ganger kan synsnerven mangle helt. Avhengig av alvorlighetsgraden kan hunden ha nedsatt syn eller være helt blind på det syke øyet. Hvis misdannelsen bare angår den ene synsnerven har eier ofte ikke merket at hunden ser dårlig. Det forekommer også tilfeller hvor begge synsnervene er misdannet. Hypoplasi av synsnerven kan opptre som eneste misdannelse eller sammen med andre misdannelser i øyet. Hunder med kryss for affisert i rubrikk 5 på øyeattesten bør ikke brukes i avl.

### Collie eye anomaly (CEA)

Navnet på denne misdannelsen er misvisende fordi det også finnes tilsvarende sykdom hos hunder som ikke er av collie-raser. Men navnet er så godt innarbeidet at det nok er vanskelig å endre. Graden av øyeforandringer varierer fra små defekter uten betydning for hunden til store defekter med total blindhet på det ene eller begge øyne.

I rubrikk 6 på øyeattestene deles CEA inn i CRD, colobom og komplikasjoner.

CRD (chorioretinal dysplasi, av og til betegnet CH –choroidal hypoplasi) er den mildeste graden av øyeforandringer ved CEA og forekommer hos praktisk talt alle hunder med tilstanden. Forandringene omfatter feilutvikling av i et område av årehinnen, som gir blodkarforsyning til netthinnen, eventuelt også netthinnen i samme område (Figur 6a). CRD er til stede ved fødselen og vil ikke øke i størrelse med alderen. Derimot kan forandringer som diagnostiseres hos hunder i 7-8 ukers alder maskeres ved nedslag av pigment når netthinnen er ferdig utviklet ved tre måneders alder. Denne tilstanden kalles populært for "go normal". Netthinnene er ikke normale selv om det i praksis ikke vil være mulig å diagnostisere CRD på disse hundene ved senere øyelysninger. En mutasjon i det såkalte NHEJ1-genet har vært antatt å forårsake CRD, og det finnes en gentest for denne mutasjonen. Imidlertid viser en studie fra Danmark at mens testresultatene ser ut til å stemme bra med kliniske funn hos shetland sheepdog, finnes mutasjonen hos langhårscollie både med og uten CRD (Fredholm M et al, Animal Genetics 2016 Apr;47(2):250-2). Sannsynligvis betyr dette at den identifiserte mutasjonen i NHEJ1-genet ikke i seg selv er årsaken til CRD, men at mutasjonen er en såkalt markør som hos enkelte raser (som shetland sheepdog) nedarves sammen med det egentlige (og enda ukjente) CRD-genet.

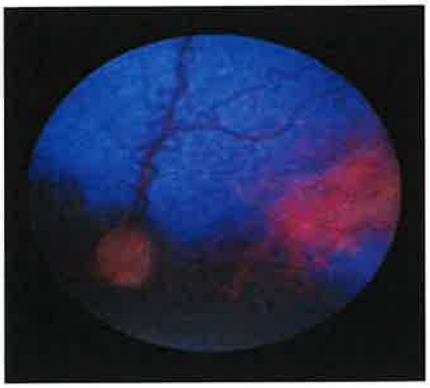

Figur 6 a: Collie eye anomaly; Shetland sheepdogvalp med CRD



Figur 6 b: Collie eye anomaly; Colobom i synsnerven

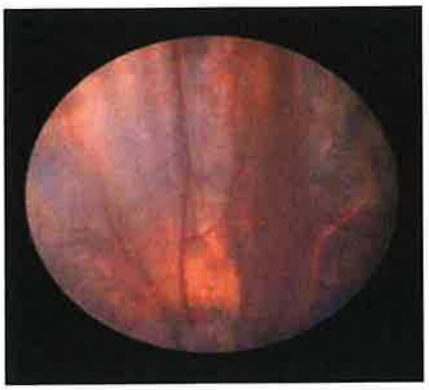

Figur 7: Total netthinneløsning: Netthinnen som normalt skal ligge som en tapet på øyets innside har løsnet fra underlaget. Tilstanden fører til blindhet i løpet av kort tid.

Colobom er en defekt i synsnerven der det mangler deler av eller hele synsnerven. Små colobomer gir ikke nevneverdige synsproblemer for hunden, men de større vil kunne føre til nedsatt syn eller blindhet (figur 6 b). Spesielt hos små valper kan små colobomer være vanskelig å diagnostisere. Derfor anbefales gjentatt eksaminering av voksne hunder som skal brukes i avl. Store colobomer kan også føre til komplikasjoner i form av netthinneløsning og blødninger i øyet.

Netthinneløsning fører til nedsatt syn eller blindhet, avhengig av hvor stort område som er løsnet. Netthinnen kan enten løsne i et avgrenset område, eller rives løs i et større område som også kan involvere netthinnens ytterkant. Netthinnen blir da hengende og flagre inne i øyet, bare festet ved synsnerven. En løsnet netthinne får ikke den nødvendige blodtilførselen, og derfor vil synscellene ødelegges etter kort tid. Valper kan være født med netthinneløsning, og er da blinde på det affiserte øyet. Netthinnen kan også løsne spontant hos voksne dyr. Dette vil i så fall oftest skje i løpet av hundens to første leveår (Figur 7).

Blødning i øyet kan også ses som en komplikasjon til CEA. Graden av blodfylde kan variere, men blodet vil som regel ikke kunne forsvinne totalt igjen hvis blødning først er oppstått. Imidlertid vil blødningen som regel ikke føre til trykkstigning i øyet, og tilstanden er derfor ikke smertefull for hunden utover den synspåvirkningen som foreligger.

CEA er en vanlig øyesykdom som nedarves gjennom et samspill av flere gener. I Norge diagnostiseres mildeste grad av CEA hos omtrent halvparten av de collievalpene som undersøkes, mens frekvensen er noe lavere hos shetland sheepdog. Colobom i synsnerven forekommer vesentlig sjeldnere, men det er viktig å merke seg at den tidligere omtalte gentesten for CRD ikke tester for colobom i synsnerven.

## Annet

I rubrikk 7 på ECVO-attesten finnes en nedtrekksmeny med de mindre vanlige medfødte øyelidelsene. Her noteres medfødte arvelige sykdommer som ikke har egen rubrikk, for eksempel mikroftalmi (for lite øye), mikrofaki (for liten linse), prolaps av aksessorisk tårekjertel (såkalt «cherry eye») irishypoplasi og iriscolobom (misdannelser i regnbuehinnen), manglende tårepunkt og ulike typer medfødte netthinnesykdommer.

## Gonioskopi og iridocorneal angle abnormality

Mot periferien av fremre øyekammer finner vi iridocornealvinkelen (eng: iridocorneal angle, ICA - vinkelen mellom regnbuehinnen og hornhinnen) hvor kammervæsken dreneres ut av øyet. For å undersøke dette området er det nødvendig å benytte en spesiell linse som gjør at øyelyserens synsakse vinkles inn mot området som skal undersøkes. En slik undersøkelse kalles gonioskopi. Gonioskopi er en tilleggsundersøkelse til øyelysing, og er anbefalt hos hunder av raser der arvelig glaukom på grunn av trange avløpsvinkler forekommer. Både vinkelvidden (ICA) og formen på det såkalte pektinatligamentet (PLA - pektinatligament abnormality) vurderes. PLA er altså misdannelser i pektinatligamentet, som strekker seg over iridocornealvinkelen hvor kammervæsken dreneres. Denne undersøkelsen er anbefalt hos hunder av raser der arvelig glaukom på grunn av trange avløpsvinkler forekommer (såkalt trangvinkelglaukom). Misdannelser i dette området har sammenheng med utvikling av glaukom ("grønn stær") hos flere hunderaser, for eksempel engelsk og welsh springer spaniel, flat coated retriever og leonberger. Vi ser flere hunder med misdannet pektinatligament i familier hvor det har forekommet glaukom enn hos familier som ikke er belastet med glaukom. Men det er dessverre ikke så enkelt at man ut fra å se på vinkelen kan se hvorvidt en enkelt hund selv vil få glaukom eller vil kunne gi avkom med sykdommen. Det finnes dessuten typer av glaukom som ikke er assosiert med misdannelser i pektinatligamentet /iridocornealvinkelen (f. eks. såkalt åpenvinklet glaukom hos norsk elghund). Disse hundene har helt normale kammervinkler ved goniskopi – som dermed ikke har noen praktisk verdi.

For mer informasjon om glaukom; se egen artikkel om glaukom (Hundesport nr. 1, 2022. Side 36-39). ■